HUESOS.

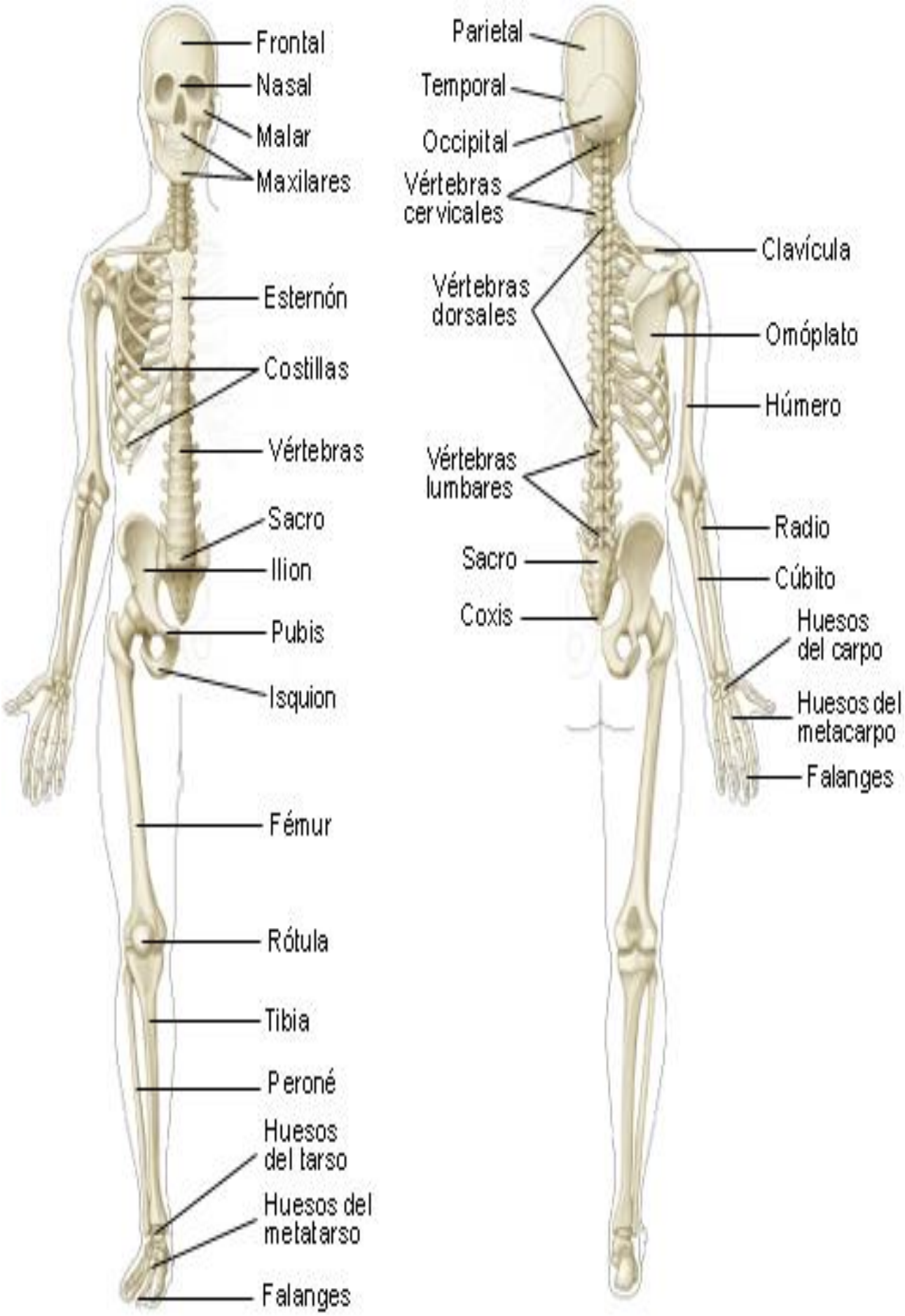
Frontal
Nasal
Malar
Maxilares
Esternón
Costillas
Vértebras
Sacro
Ilion
Pubis
Isquion
Fémur
Rótula
Tibia
Peroné
Huesos del tarso
Huesos del metatarso
Falanges
Parietal
Temporal
Occipital
Vértebras cervicales
Vértebras dorsales
Vértebras lumbares
Sacro
Coxis
Clavícula
Omóplato
Húmero
Radio
Cúbito
Huesos del carpo
Huesos del metacarpo
Falanges